

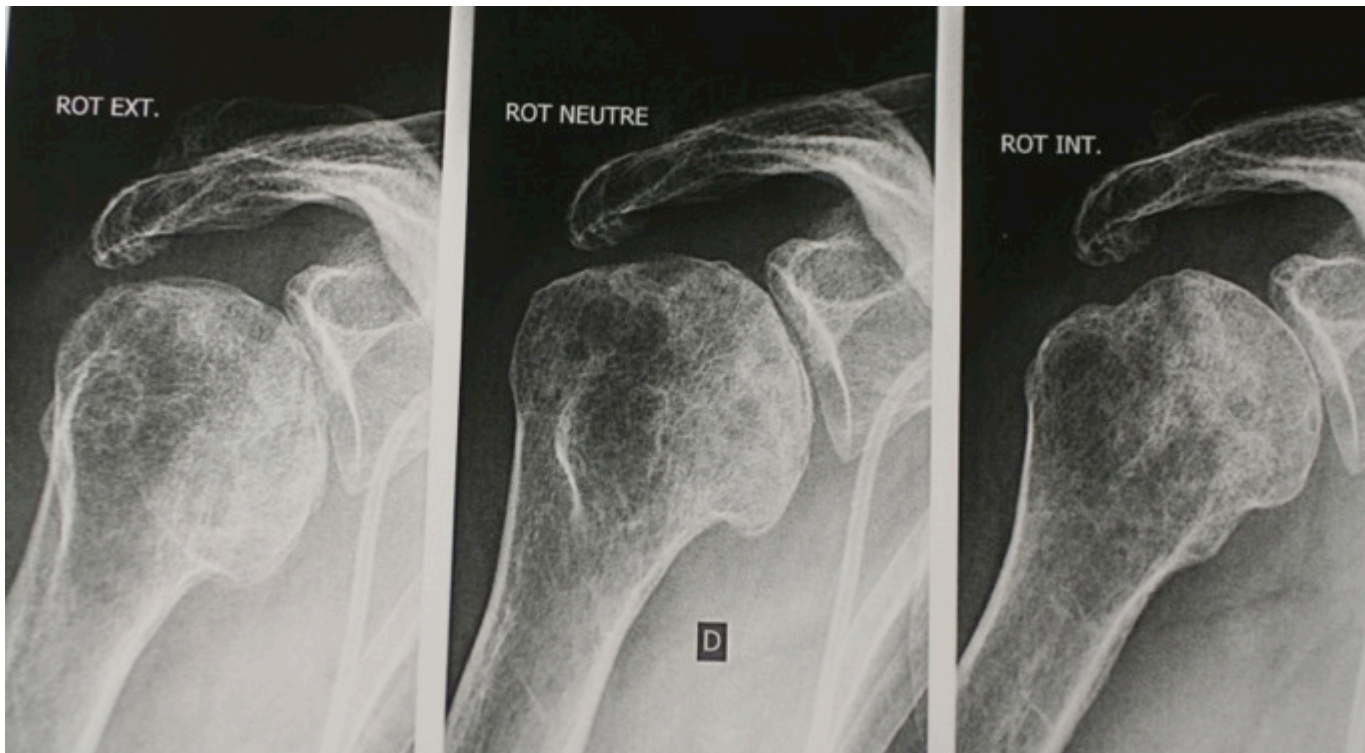
Patiente de 80 ans

Ostéonécrose avec rupture massive

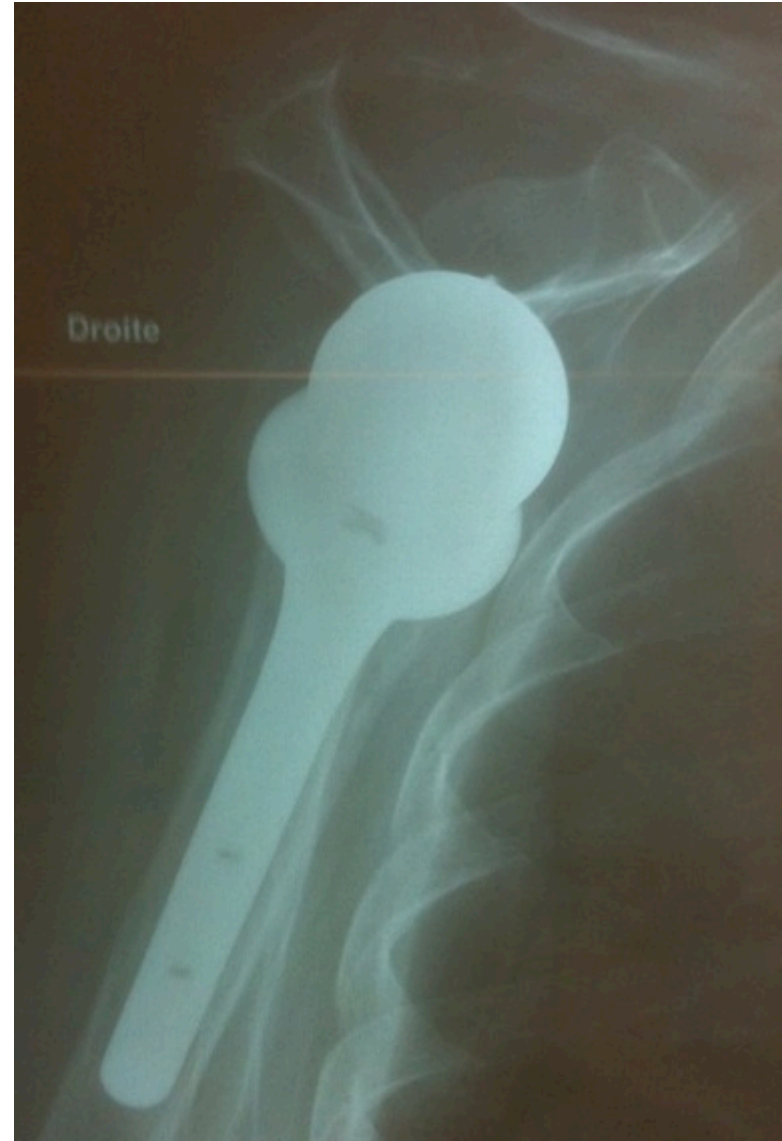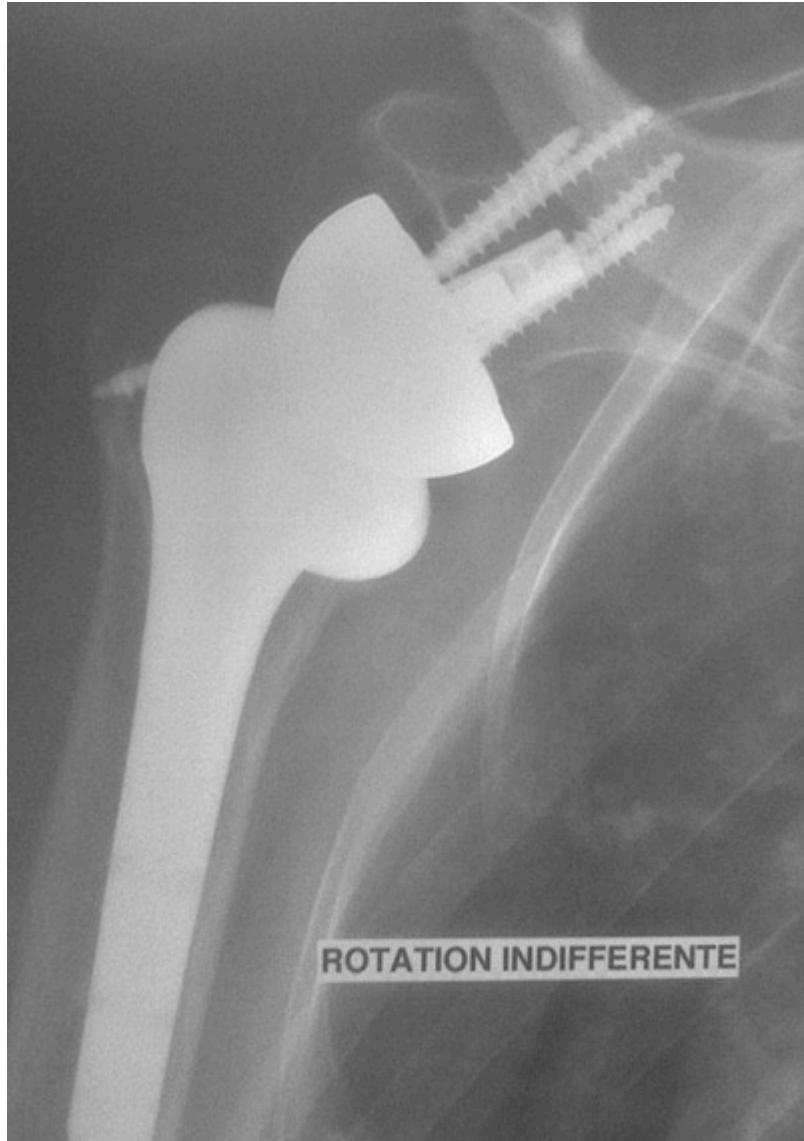
AEA :40° AB: 40° RI : 10° RE1 :20°

Clairon -

Douleur EVA : 9/10



Post op immediat



Evaluation 1 mois

AEA : 90° AB: 70° RI : 10° RE1 :20°

Clairon -

Douleur EVA : 2/10



Evaluation 3 mois

AEA : 130° AB: 130° RI : 30° RE2 :20°

Force : 5kg

Douleur EVA : 2/10

Evaluation 9 mois

AEA : 130° AB: 130° RI : 30°

RE1 :40°

Douleur EVA : 1/10

